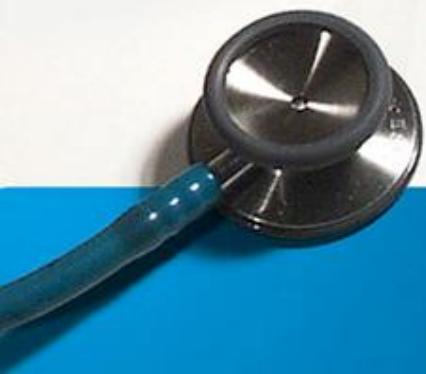

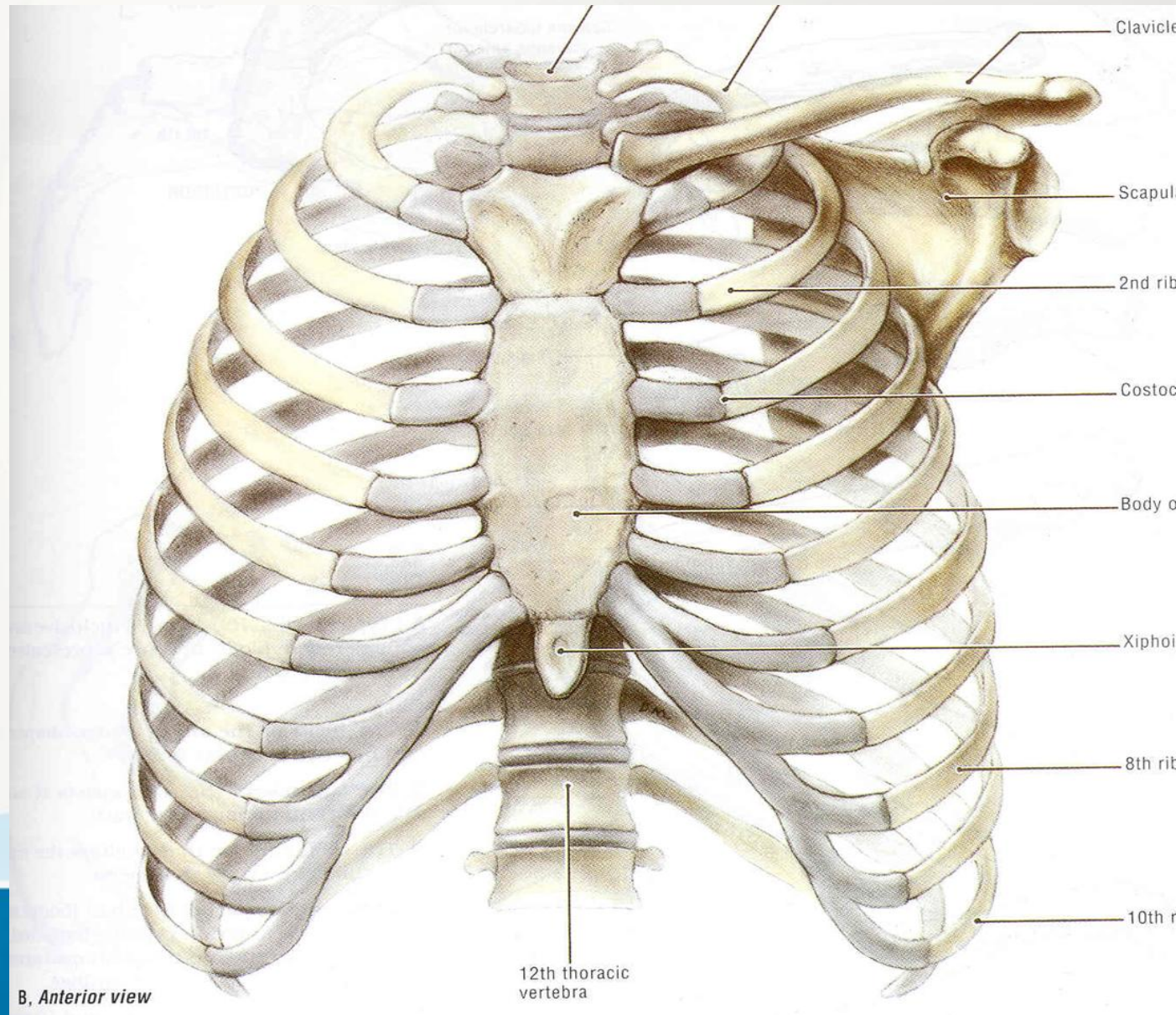
بِسْمِ اللَّهِ الرَّحْمَنِ الرَّحِيمِ

ترومبای قفسه سینه

صدیقه سادات کسایی زادگان
کارشناس ارشد پرستاری



Anatomy



تقسیم بندی علل تروما

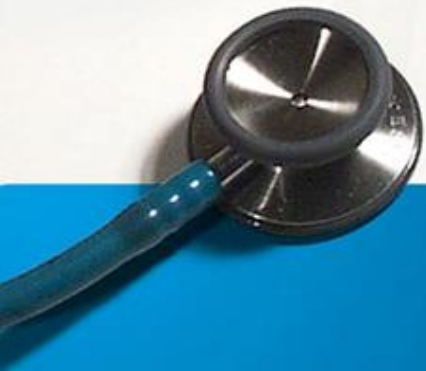(1) نافذ:

(A) زخم های نفوذی (stab wound)

(B) آسیب های ناشی از گلوله یا انفجار (gun shot wound):

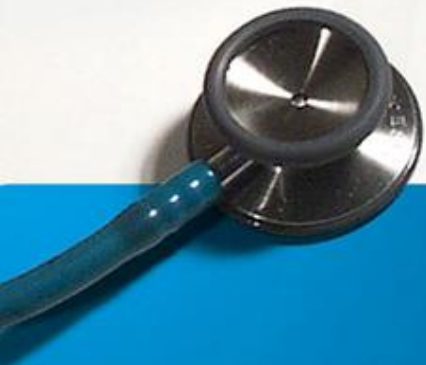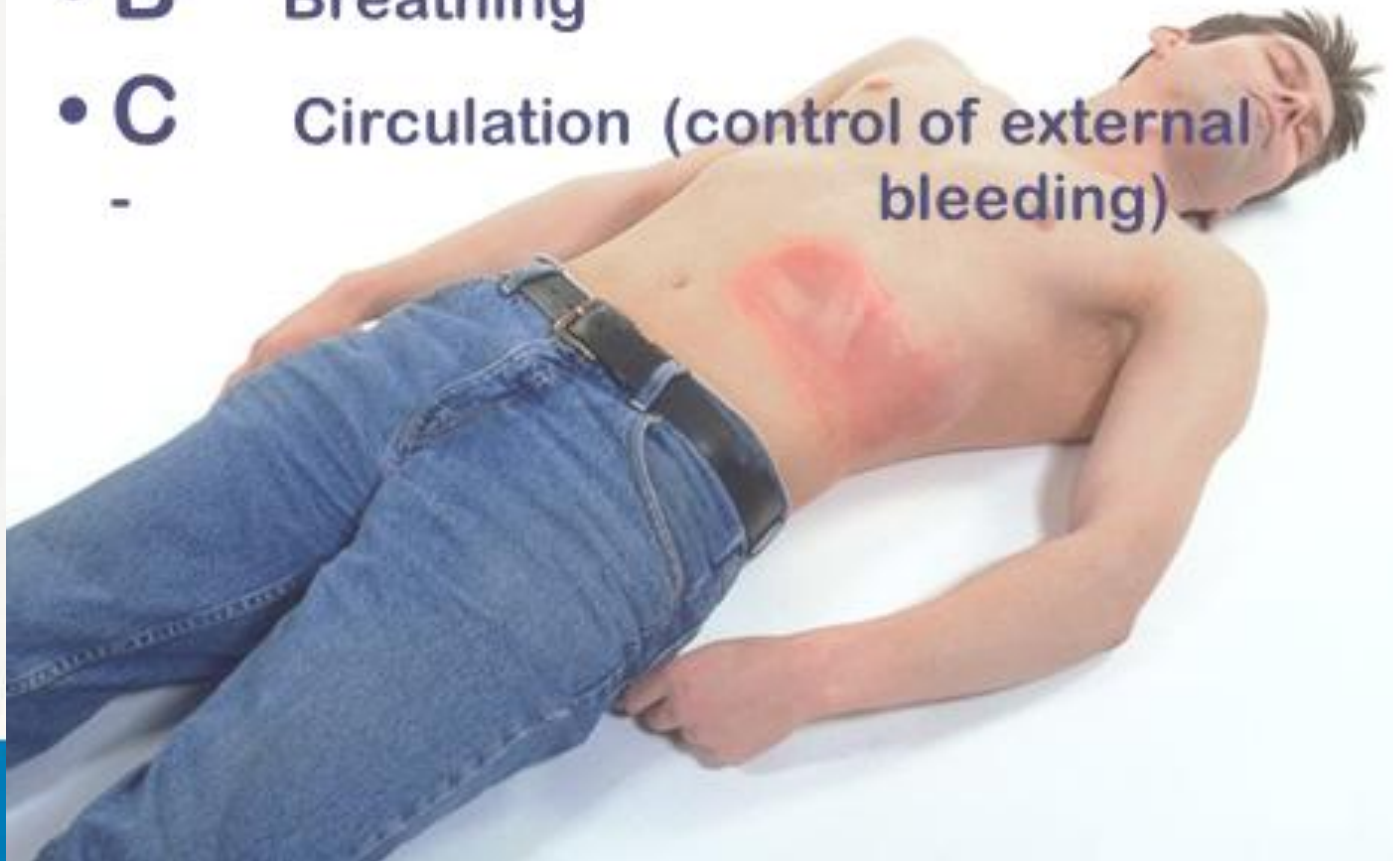(2) غیر نافذ:

تصادف- سقوط آوار - سقوط از بلندی



ارزیابی بیمار ترومایی

- **A** Airway (cervical spine protection)
- **B** Breathing
- **C** Circulation (control of external bleeding)
-



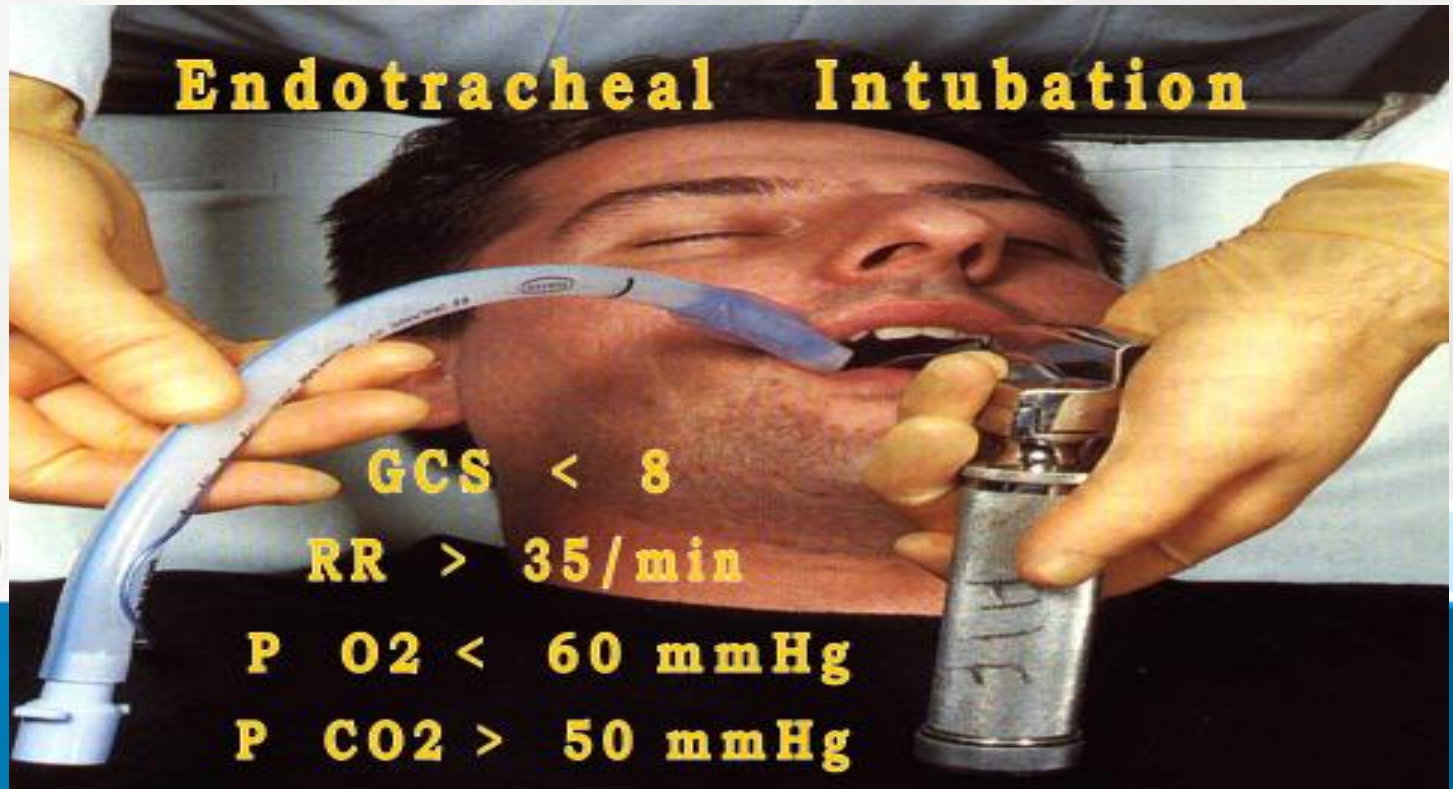
Airway

- چگونه دهان را باز و تمیز نگه داریم؟
- **GCS** بیمار چند است؟ در صورت **GCS** کمتر از 8 نیاز به حمایت تنفسی دارد.
- آیا بیمار تنفس خودبخودی دارد؟



Breathing

- آیا بیمار تنفس خودبخودی دارد؟
- چگونه می توان بیمار با ریسک خطر نارسایی تنفسی را شناسایی نمود؟



Circulation

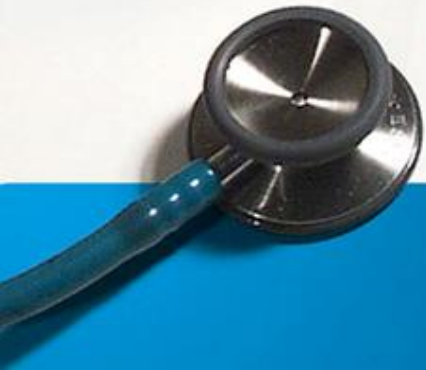- آیا نبض رادیال لمس می گردد؟
- لمس نبض

60 کاروتید

70 فمورال

80 رادیال

- گرفتن دو رگ
- ارسال خون جهت آزمایشگاه و کراس ماچ
- شروع سرم تراپی و خون در صورت لزوم



شرح حال و معاینه فیزیکی

(1) شرح حال سریع :
سابقه مصرف دارو
سابقه بیماری قبلی

(2) معاینه فیزیکی

(a) Head & Neck :

- - JVP

- ملتحمه

- - اسکلرا

آیا افزایش دارد یا خیر ؟

الف- نگاه :

(b) معاینه قفسه سینه :

ب- لمس : کریپیتاسیون

درد در دنده ها

لمس تراشه : آیا در خط وسط می باشد ؟

ج- سمع

(c) معاینه شکم

(d) معاینه اندام ها



اتیولوژی شوک در بیمار تروما

1) با افزایش فشار ورید ژوگولر :

(a) پنوموتوراکس فشارنده

(b) تامپوناد

(c) آمبولی هوا

(d) کنتوزیون قلبی



اتیولوژی شوک در بیمار تروما

(2) با کاهش ورید ژوگولر :

(a) خونریزی های شدید داخل قفسه سینه (پارگی ریه ، عروق بزرگ و ...)

(b) خونریزی شدید داخل شکمی (پارگی کبد، طحال، عروق بزرگ و ...)

(c) خونریزی در فضای خلف صفاقی (شکستگی لگن و ...)

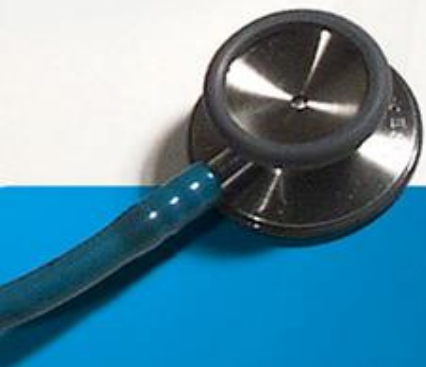(d) خونریزی از استخوان های بزرگ (ران ، لگن و ...)



آسیب های غیر نافذ قفسه سینه

• شکستگی دنده

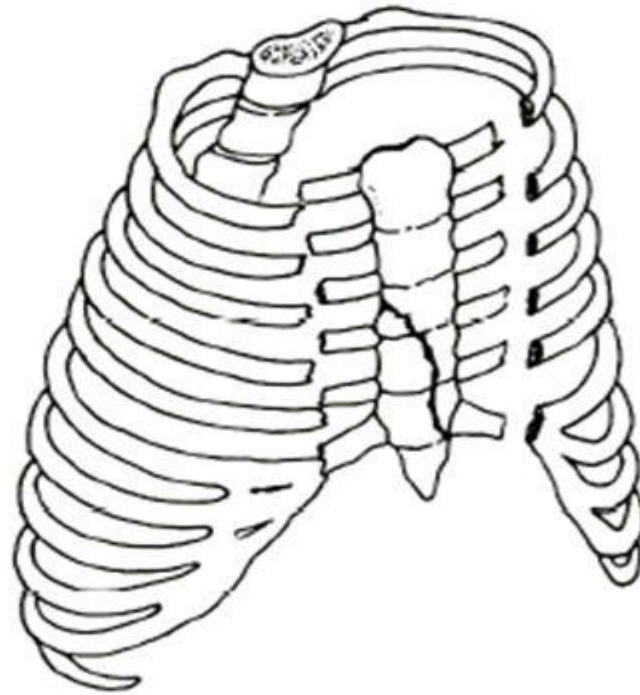
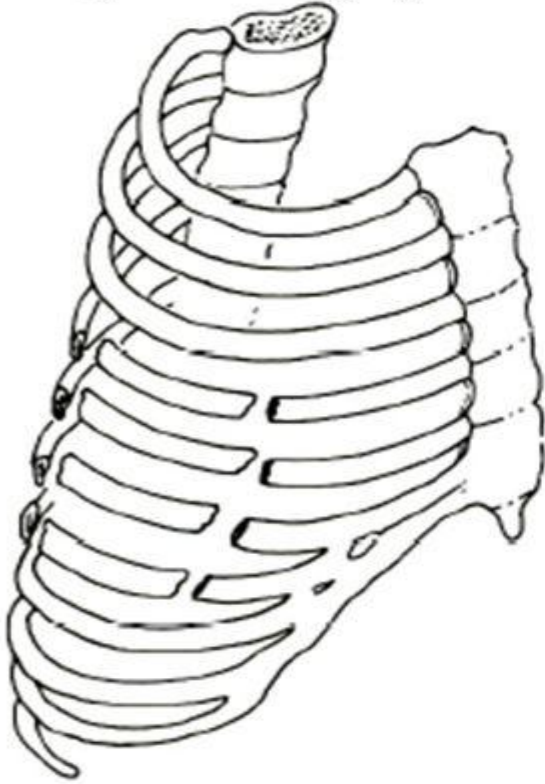
- شایعترین آسیب می باشد .
- می تواند همراه هموپنوموتوراکس باشد .
- تعریف flail chest
- شکستگی دنده باچه خطرانی همراه است .
- درمان شکستگی ساده دنده
- درمان flail chest
- درمان شکستگی دنده با هموپنوموتوراکس



قفسه سينه شناور



○ شکستگی حداقل دو دنده مجاور از حداقل دو نقطه یا یک نقطه و استرنوم

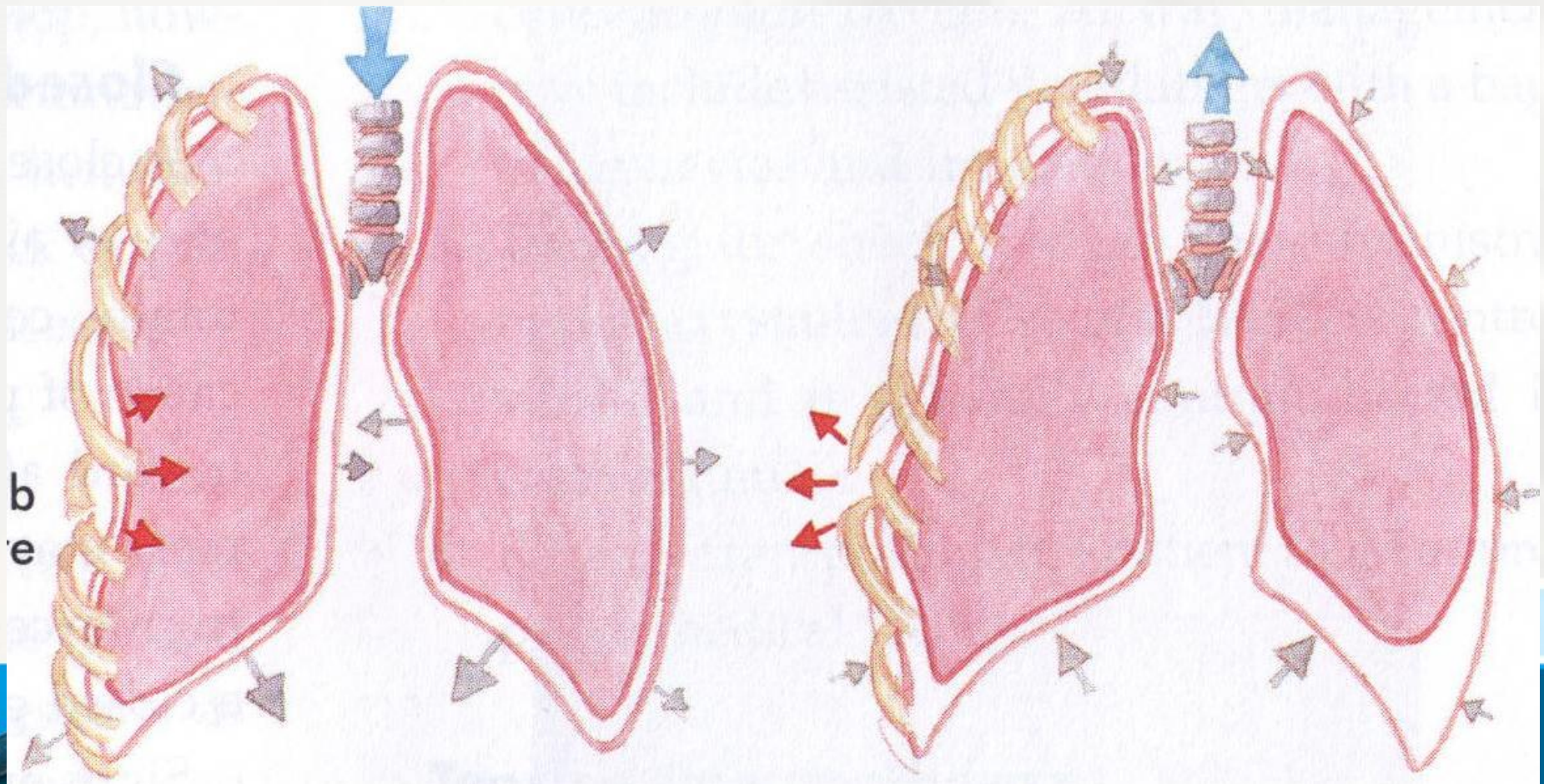


قفسه ي سينه ي شناور :

شايع ترين علت قفسه ي سينه ي شناور به ترتيب اول تصادف و بعد سقوط از ارتفاع است . در اين آسيب يك يا چند دنده از دو يا بيشتر يا اينكه جناغ به همراه چند دنده از قفسه ي سينه جدا مي شود در اين حالت قسمت شناور در هنگام دم به جاي خارج به داخل و در هنگام بازدم به جاي داخل به خارج حرکت مي کند که به اين حرکت ، حرکت متناقض گفته مي شود . اين حرکت بخاطر فشار هاي ايجاد شده در قفسه ي سينه است در اين حالت تنفس دردناک و اکسيژنرسانی ناکافي است . نارسايي تنفسي ناشي از قفسه ي سينه ي شناور به دليل کوبيدگي زمينه اي ريه و آسيب قفسه ي سينه است که باعث ايجاد درد و اختلال در تنفس مي شود، در نتيجه ي ان حجم جاري کم مي شود . در صورتي که قفسه ي سينه ي شناور يي حرکت شود درد کم تنفس راحت تر مي شود .



اسلايد پنوموتوراكس



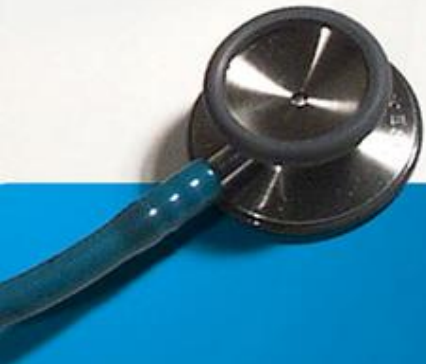اقدامات لازم براي شکستگی دنده ها :

1 - حمايت راه هوايي و تهويه تنفسي

2 - تشويق مصدوم به سرفه كردن و نفس عميق كشيدن

3 - حمايت گردش خون

4 - بي حركت سازي دنده هاي شكسته (توجه : نبايد دور تا دور قفسه ي سينه بسته شود .)



آسیب پارانشیم

(1) کنتوزیون یا له شدگی :

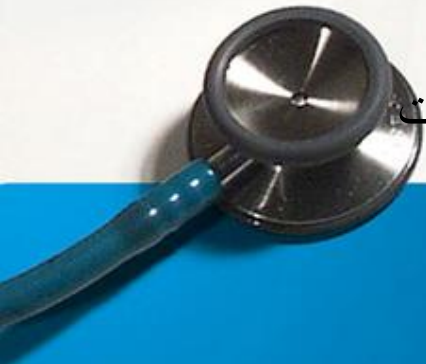بصورت یک ضایعه اوپاک در عکس سینه دیده می شود و درمان آن نگه دارنده است.

(2) آسیب پارانشیم بصورت لاسراسیون

• سؤال : بعد از گذاشتن CT در چه صورت بیمار نیاز به توراکوتومی اورژانس دارد؟

الف- درناژ بیش از 1500 cc

ب- درناژ بیش از 100cc خون در ساعت برای بیش از 6 ساعت



ترومهای نافذ



زخم های نفوذی (stab wound)

- مانند چاقو ، شیشه یا سایر اجسام نوک تیز
- انواع آسیب :

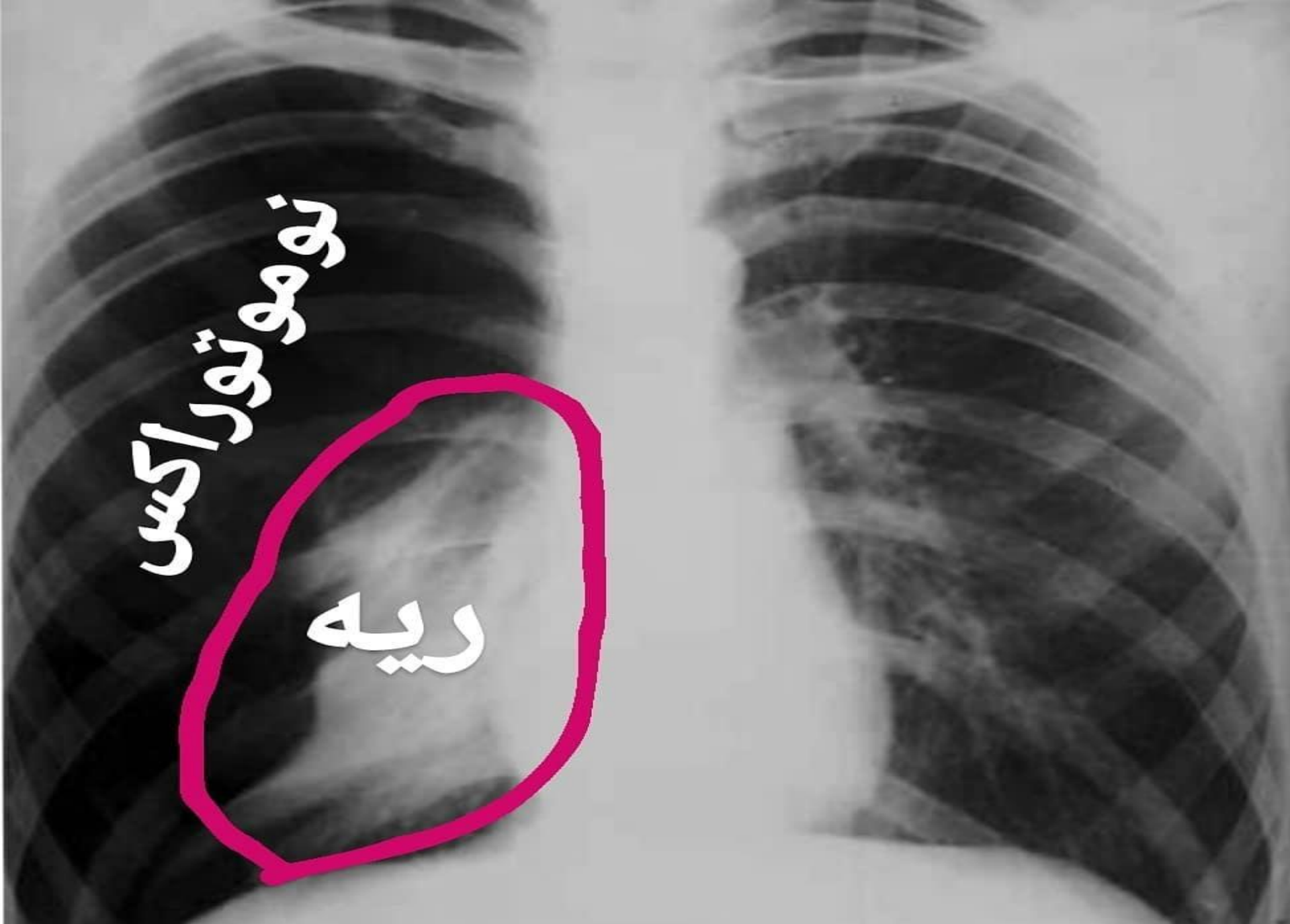
الف) سطحی: آسیب پوست یا بافت زیر جلدی ← درمان
: ترمیم ساده زخم

ب) نفوذ به داخل قفسه سینه بدون آسیب به ریه : جمع
شدن هوا در فضای جنب (پنوموتوراکس) ← درمان:
گذاشتن لوله سینه (chest tube)



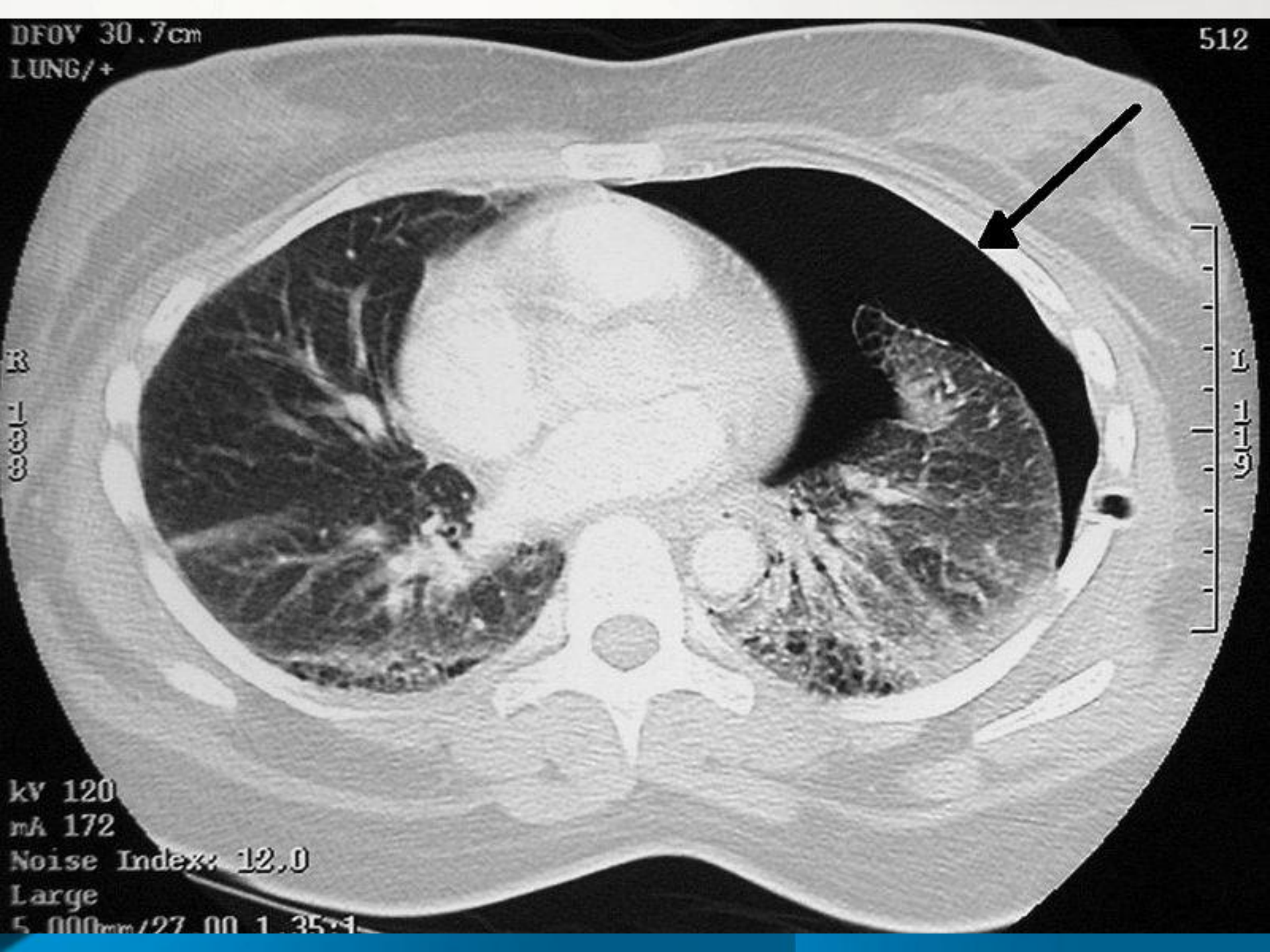
نوموتوراکس

ریه



DFOV 30.7cm
LUNG/+

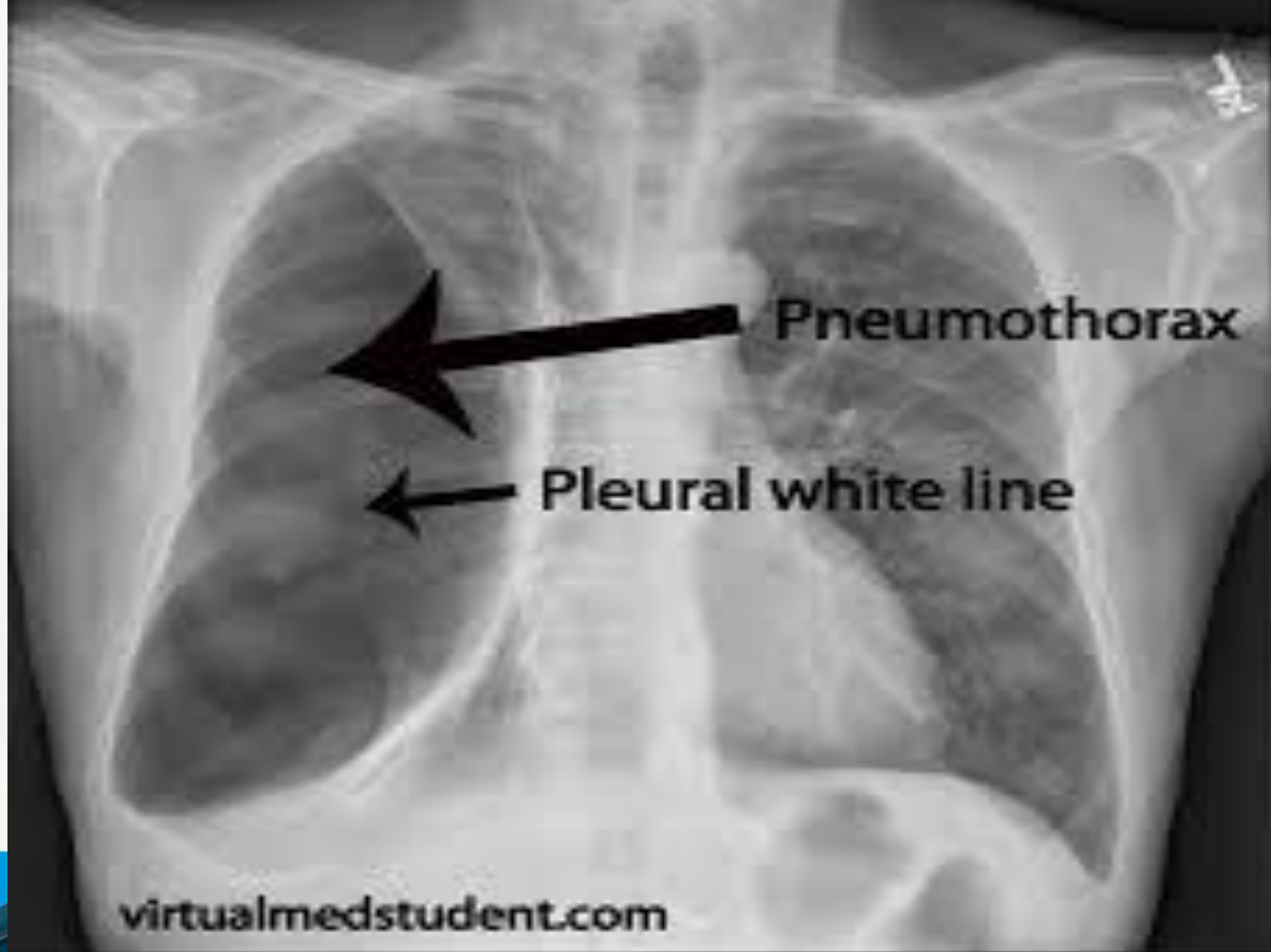
512

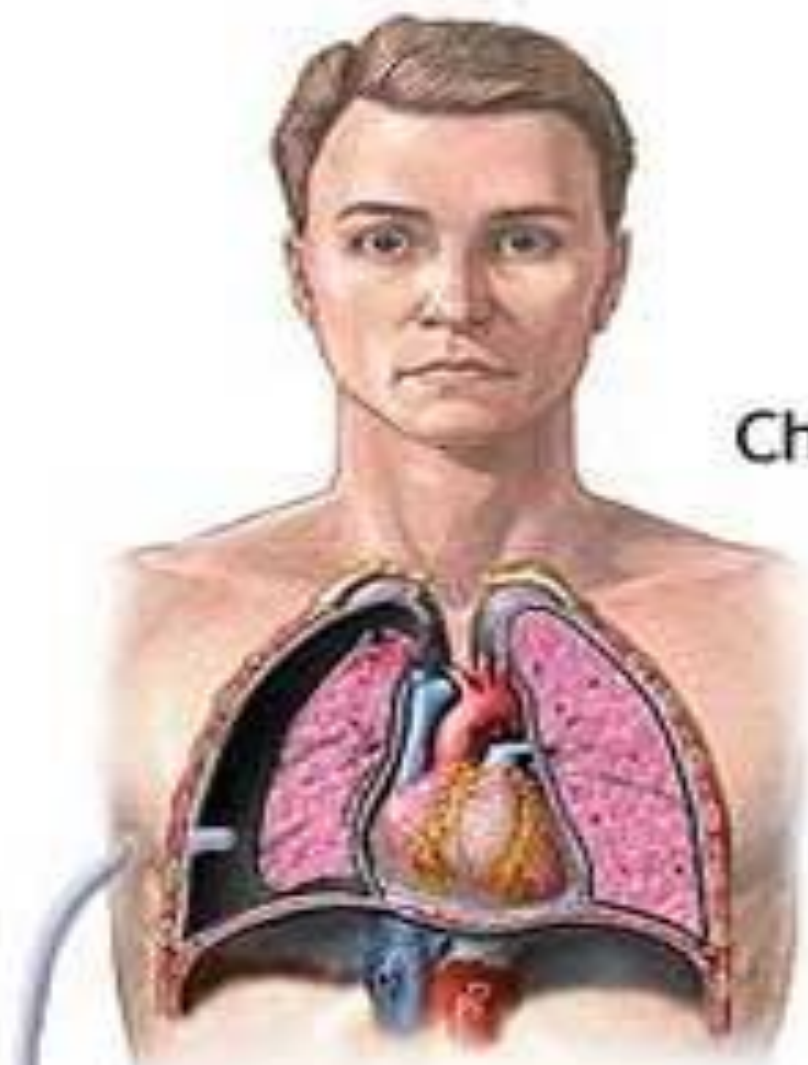


29 110000

29 110000

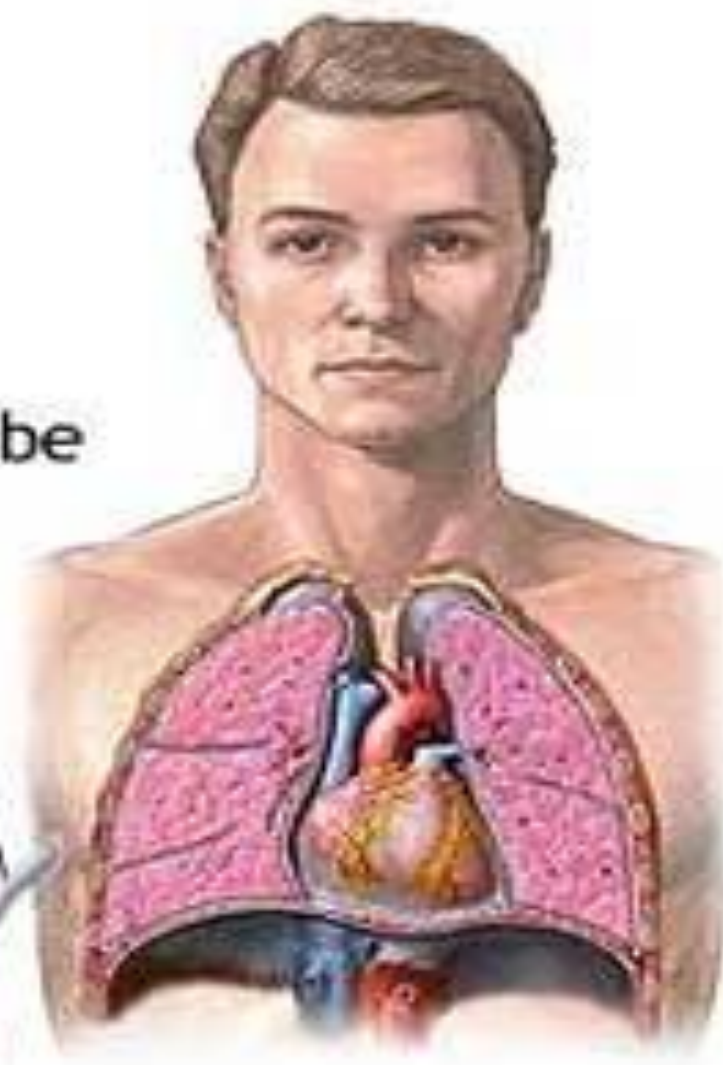
kV 120
mA 172
Noise Index: 12.0
Large
5.000mm/27.00 1.35





Pneumothorax

Chest tube



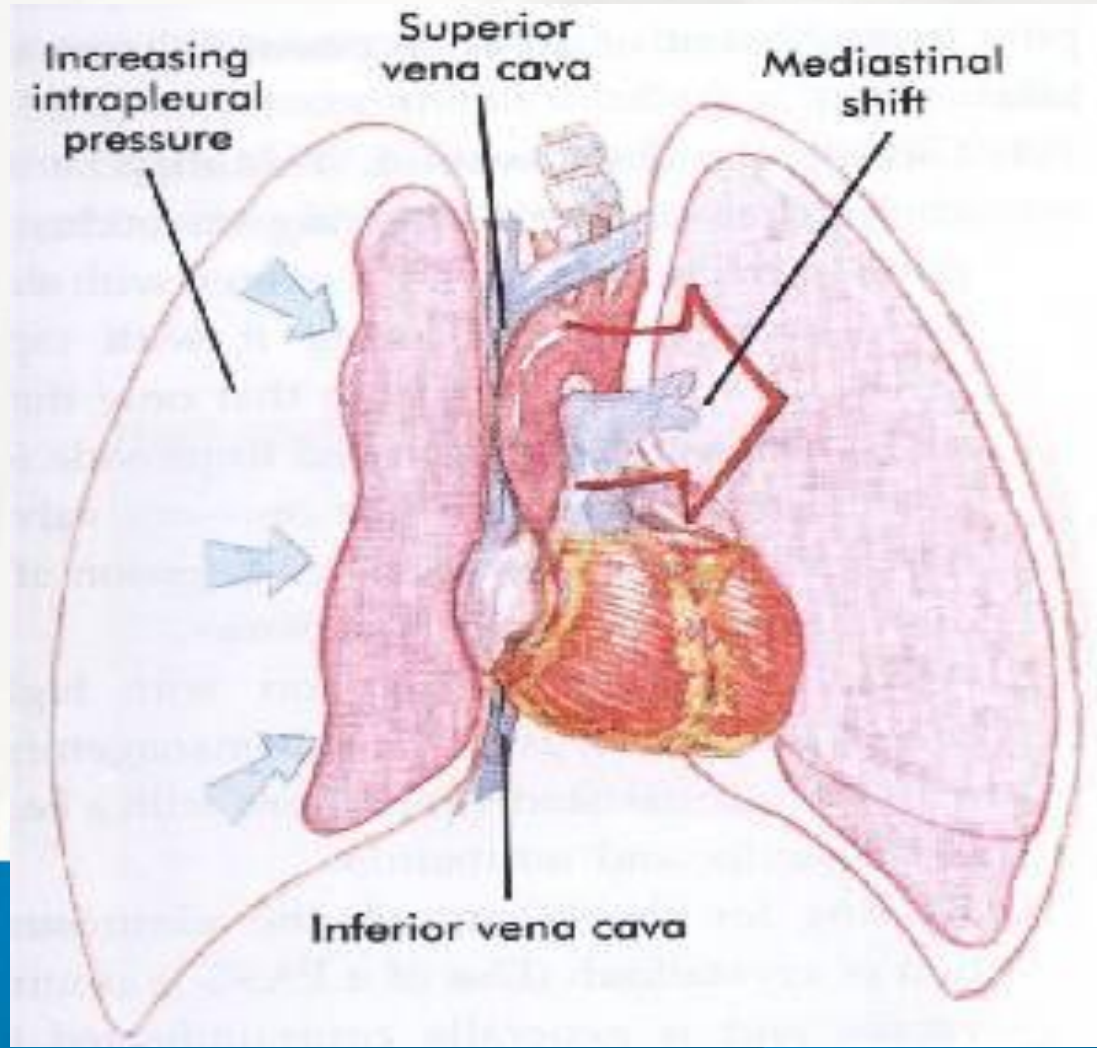
Re-expanded lung

پنوموتوراکس فشارنده چیست ؟

- ورود هوا از طریق منفذی در جداره قفسه سینه و عدم خروج آن (check valve)
- علائم : بر خلاف پنوموتوراکس معمولی علائم زیر را دارد :
 - 1- انحراف تراشه قلب به سمت مقابل
 - 2- JVP افزایش یافته
 - 3- افت فشار و تاکی کاردی
- نکته : حتی بدون گرفتن گرافی باید سریعاً برای بیمار CT گذاشت.
- حتی پرستاران مجاز هستند با یک سرنگ بزرگ حدود 200 cc تا 300 cc هوا را از داخل توراکس بیمار خالی کند .

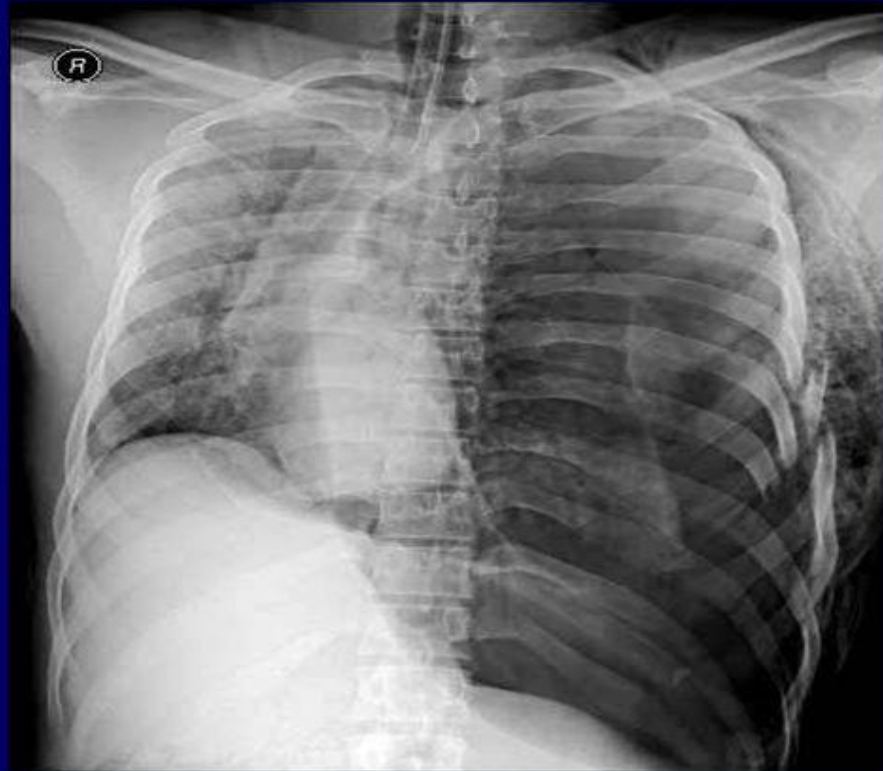


پنوموتور اڪس فشارنده



Tension Pneumothorax

Compresses opposite lung



(ج) آسیب به پارانشیم و یا به عروق بین دنده ای: جمع شدن هوا و خون داخل قفسه سینه یا بروز هموپنوموتوراکس:

- درمان گذاشتن لوله سینه

- معیارهای نیاز به جراحی (توراکوتومی) اورژانس:

الف) خروج بیش از 1500 سی سی خون

ب) خروج خون بیش از 100 سی سی در ساعت برای بیشتر از 6 ساعت

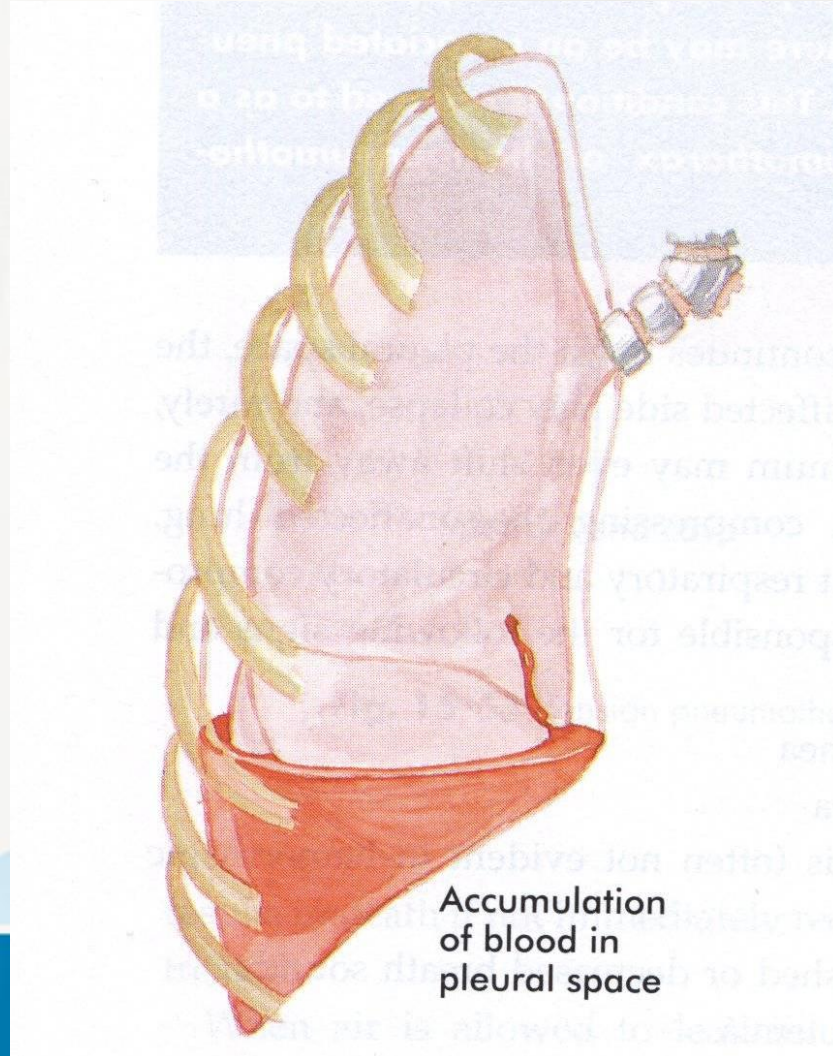
ج) نشت شدید هوا و آسیب راه هوایی

د) آسیب مری

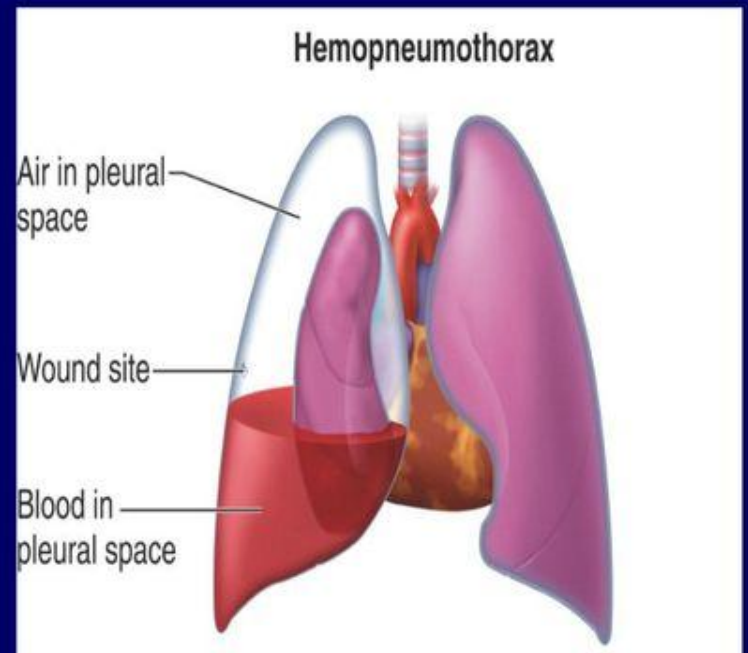
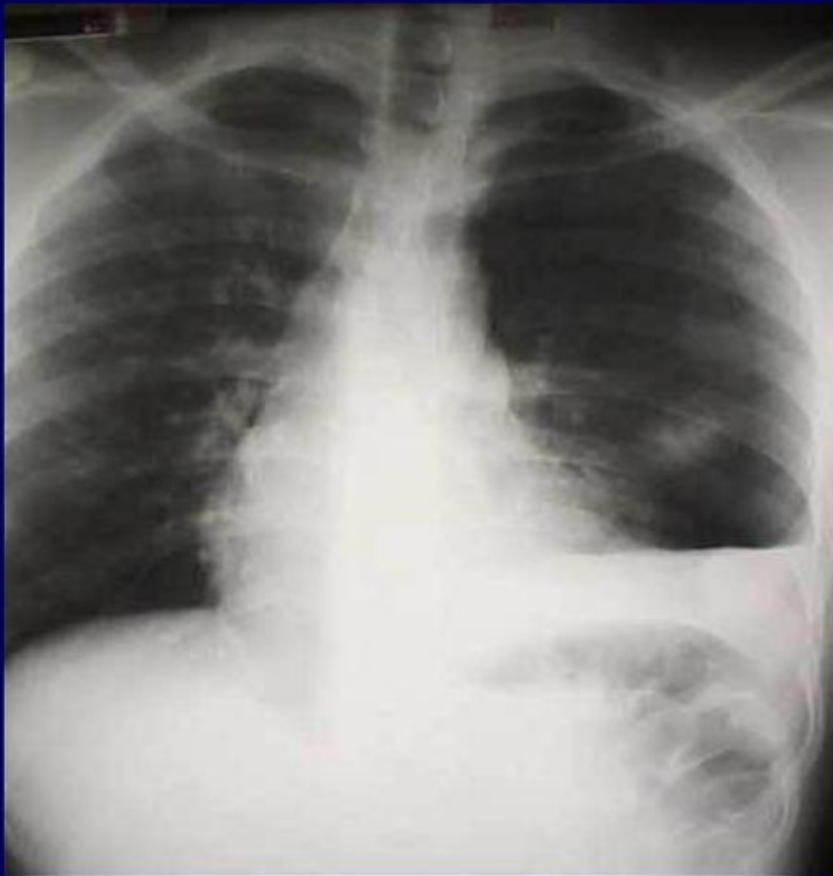ه) صدمه قلبی



همو پنو مو تور اڪس



Hemopneumothorax



Sucking wound

- زخمی است که بجای ورود هوا از سیستم تنفس بیمار با هر تنفس از زخم بیمار نفوذ می کند.

- چه کنیم؟

- پانسمان با گاز و چسب زدن سه طرفه

- انتقال به اتاق عمل و گذاشتن CT و ترمیم زخم



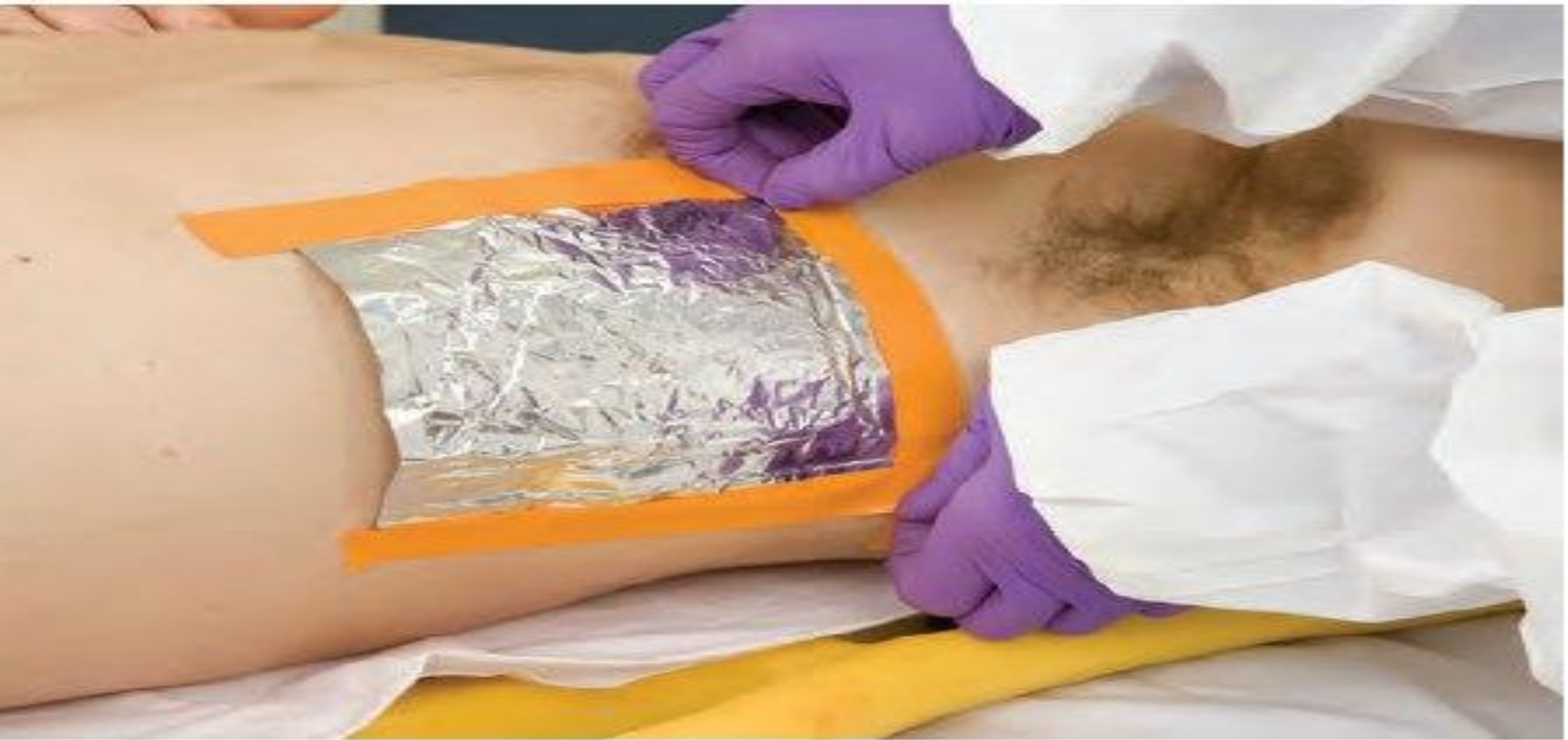
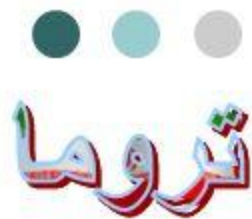
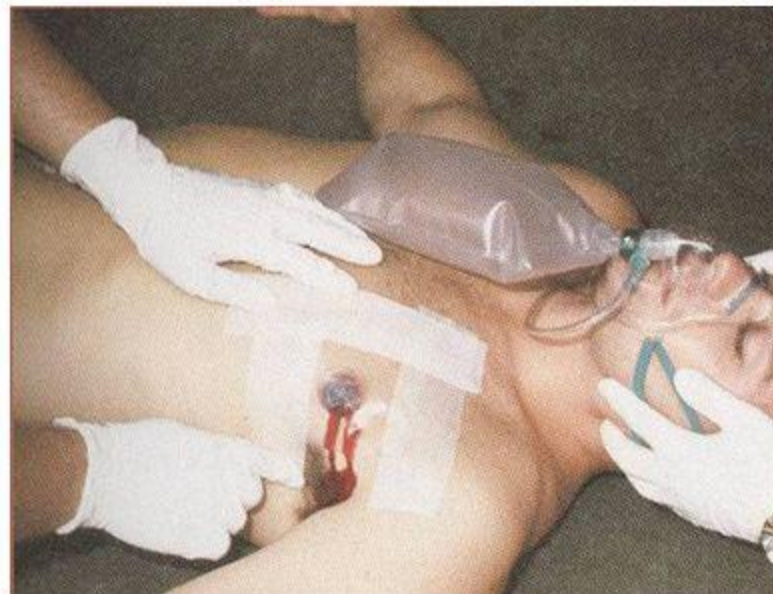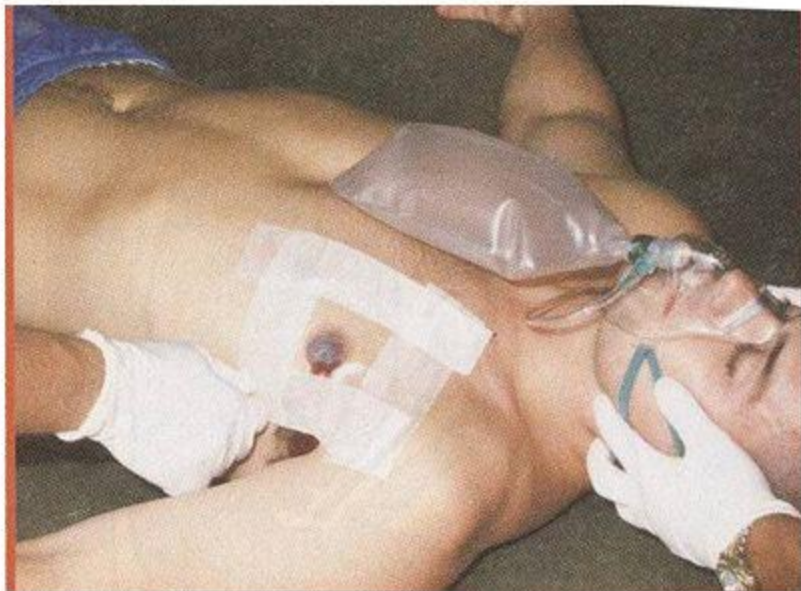FIGURE 4-4 Dressing for Treatment of Open Pneumothorax. Promptly close the defect with a sterile occlusive dressing that is large enough to overlap the wound's edges. Tape it securely on three sides to provide a flutter-valve effect.

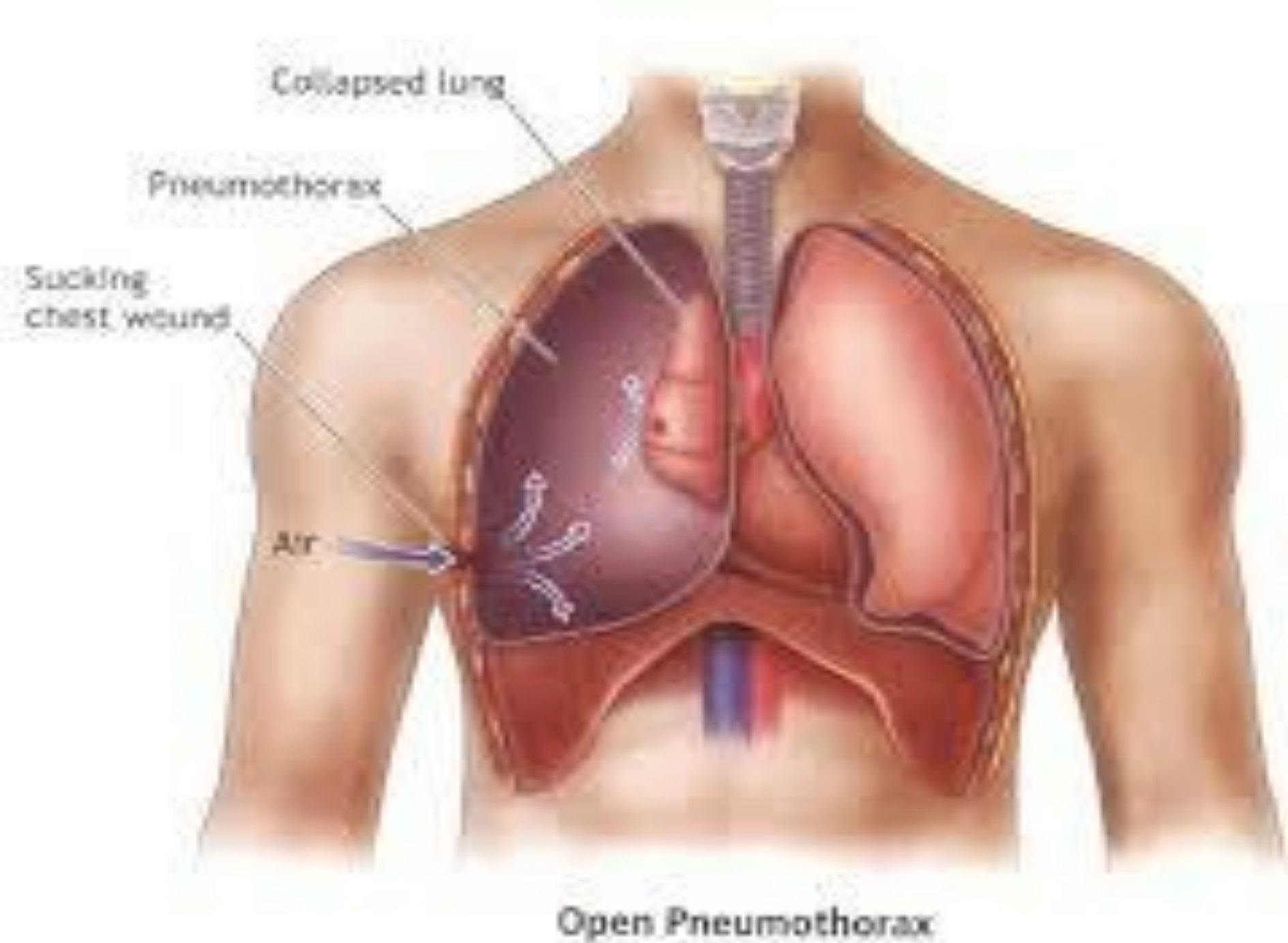


پنوموتوراکس باز (زخم مکنده قفسه سینه)



- احتمال تبدیل به پنوموتوراکس فشاری بویژه در مصدومین تحت تهویه کمکی با فشار مثبت
- پرهیز از وارد کردن گاز به داخل زخم
- احتمال کشیده شدن گاز به داخل قفسه سینه توسط فشار منفی ناشی از دم





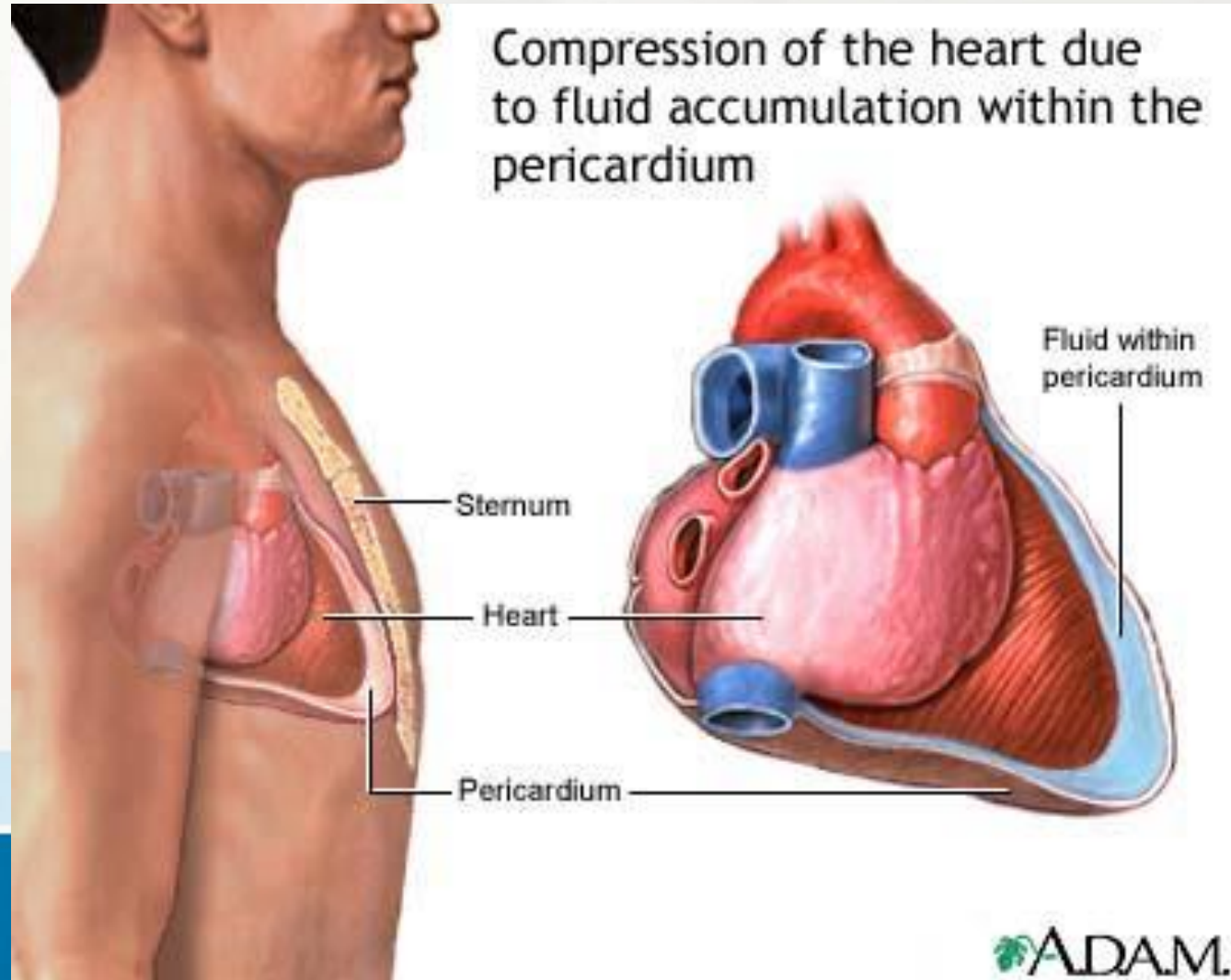
د) آسیب نفوذی به قلب ← اکثراً نیاز به درمان جراحی دارند.

ه) آسیب به پرده حاجب (دیافراگم)

و) آسیب به اعضاء دیگر : عروق بزرگ داخل قفسه سینه ، ندرتاً مری ، راه هوایی



آسیب نفوذی قلب



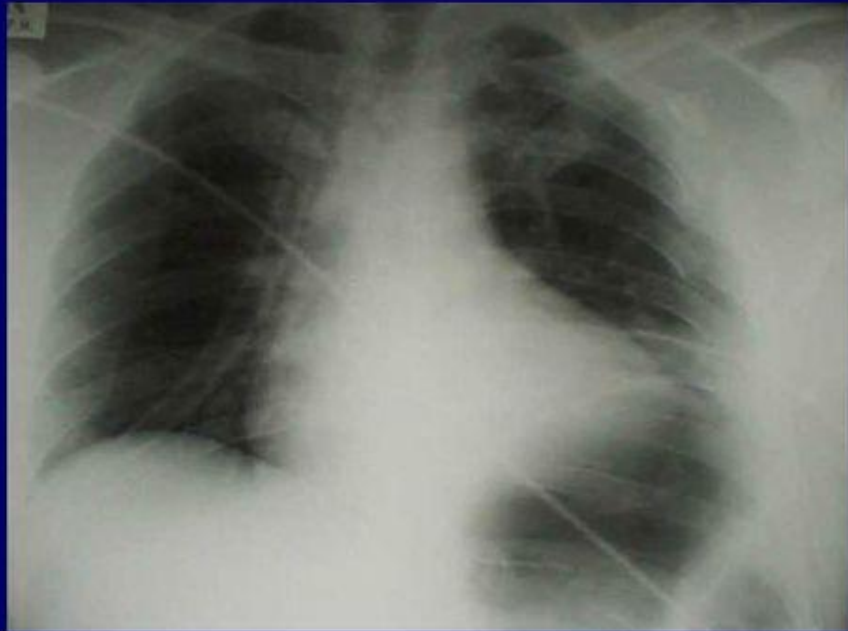ترياد بک

- (1) افزايش فشار ورید ژوگولر
- (2) کاهش صداهاى قلبى
- (3) افت فشار خون مقاوم به درمان



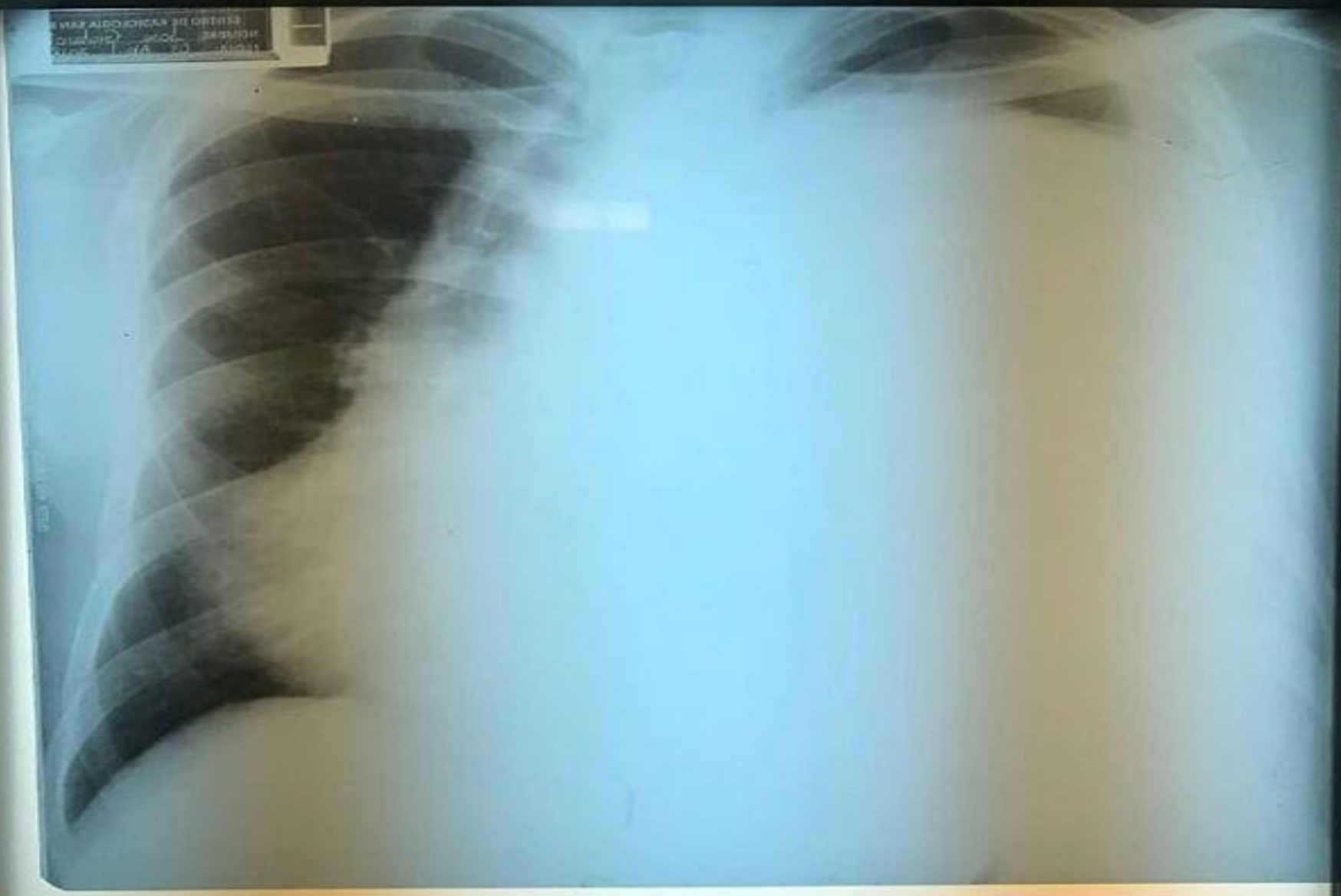
Diaphragmatic Rupture

علائم و نشانه ها



- درد نسبتاً شدید همراه با صدمات داخل شکمی
- کاهش اتساع قفسه سینه
- کاهش صداهای تنفسی
- سمع صداهای روده ای در سمت مبتلا
- جابجایی قلب
- شوک
- احتقان یا انسداد تاخیری روده

EXAMINATION OF CHEST
DATE: 10/10/06
PATIENT: [illegible]



A vibrant autumn scene featuring a variety of colorful leaves in shades of red, orange, yellow, and green. The leaves are scattered across the top half of the image, with some reflected in a body of water at the bottom. The overall atmosphere is warm and scenic.

با تشکر از توجه شما